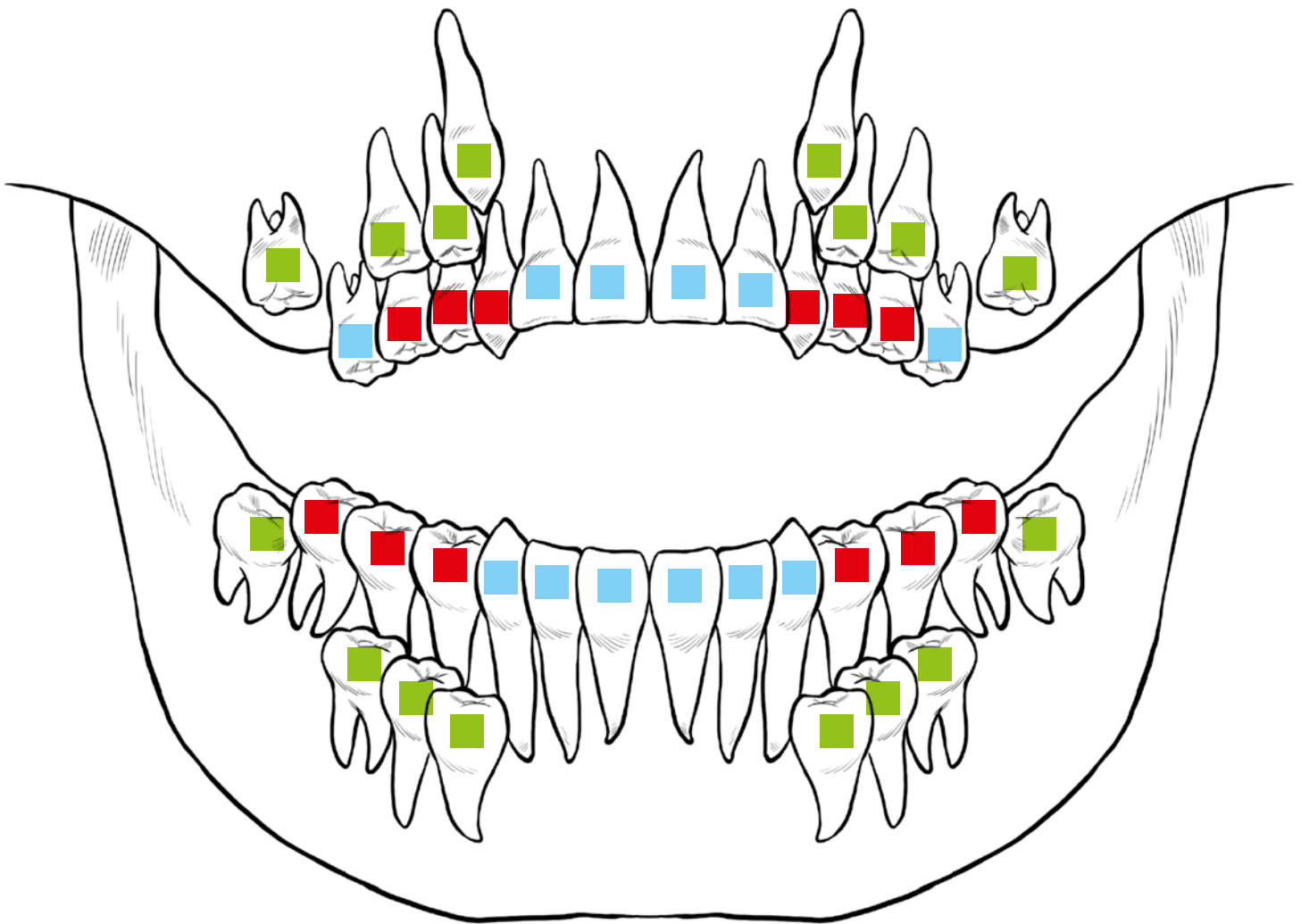




DENTS DE LAIT ET DENTS DÉFINITIVES

Sur ce dessin de la bouche d'un enfant, **colorie** en bleu les dents définitives déjà en place, en rouge les dents de lait et en vert les futures dents définitives.



Trace écrite de la classe:

- Sous une dent de lait, il y a toujours une future dent définitive.
- Il n'y a rien sous une dent définitive car elle ne sera jamais remplacée.
La couronne est la partie de la dent qui sort de la gencive et la racine est la partie de la dent qui la fixe dans la mâchoire.
- Sur la radiographie de l'adulte, il n'y a que des dents définitives.
- Un adulte a 32 dents alors qu'un enfant de 8 ans a 24 dents au maximum.